

AIMINO G., FRANCONI L., GAIDO C.

*I.R.I.O. Istituto di Ricerca in Oftalmologia, Ivrea
Centro Laser Vista 2000, Torino*

Estratto di Cellule Staminali Vegetali e applicazione di LAC terapeutica nel trattamento delle lesioni epiteliali corneali.



Dott. Gianni Aimino

Introduzione

In questo lavoro vengono presentati i risultati di uno studio condotto su 52 cornee di 31 pazienti che presentavano disepitelizzazioni di vario genere (post PRK, Faco o traumi), trattate con applicazione di Lenti a contatto (LAC) e somministrazione topica di una soluzione contenente estratti di cellule staminali vegetali di Echinacea e molecole di GPI (Glicerofosfoinositolo, sale di colina estratto da lecitina di girasole) in commercio come collirio (EKISTIL).

L'estratto da colture cellulari di Echinacea angustifolia nei test effettuati sui microorganismi Staphylococcus aureus, Pseudomonas aeruginosa, Serratia marcescens, Candida albicans ha dimostrato un elevato potere battericida e fungicida. Le cellule staminali vegetali contengono polisaccaridi con funzione umettante, fitosteroidi ad attività emolliente, aminoacidi che facilitano la riepitelizzazione, e sali minerali che mantengono il bilanciamento osmotico.

Il GPI colina esercita un'azione idratante, nutriente e lenitiva, per la presenza di colina, inositolo e glicerolo.

La biocompatibilità della soluzione è stata confermata da test di citotossicità compiuti secondo i criteri della norma UNI EN ISO 10993-5 e da un test specifico sull'epitelio corneale umano.

Si sono applicate Lenti a contatto morbide con acido ialuronico, protezione UV, curvatura della superficie posteriore 8.60, diametro 14.2 (PROYAL-SOLEKO).

Pazienti e Metodo

Sono stati osservati 21 pazienti per un totale di 42 occhi sottoposti a trattamento Laser refrattivo bilaterale, 4 pz. trattati monolateralmente (PRK) e 6 occhi con patologie corneali quali:

- una cherato-epiteliopatia bollosa superficiale post intervento di Facoemulsificazione per cataratta;
- una lesione epiteliale da corpo estraneo;
- una ampia disepitelizzazione traumatica;
- 3 cornee disepitelizzate per cheratalgie recidivanti.

Le cornee trattate con applicazione di LAC Soleko e la sola instillazione di soluzione contenente cellule staminali vegetali, 3-4 volte al giorno, sono state monitorate con diversi parametri clinici e strumentali:

- Biomicroscopia con Lampada a fessura fotografica (Haag Streit)
- OCT Corneale (RTVue) a campo di Fourier, che consente immagini ad alta risoluzione del tessuto corneale.
- Pachimetria OCT
- Microscopia endoteliale (Specular microscope CSO): una fotografia elettronica dell'endotelio corneale, non a contatto. L'immagine acquisita attraverso un'elaborazione matematica, permette di visualizzare parametri clinicamente utili quali: numero e densità delle cellule, forma, superficie, area media, coefficiente di varianza, percentuale di cellule di varia forma, istogramma della distribuzione di dimensione delle aree e dato pachimetrico apicale.

Risultati

Riepitelizzazione corneale post-laser a eccimeri.

La LAC terapeutica è stata applicata a 25 pazienti sottoposti a Fotocheratectomia refrattiva con Laser ad eccimeri mono o bilaterale (PRK), per un totale di 46 occhi.

Il protocollo prevedeva 4-5 instillazioni al dì di Ekistil collirio fino al giorno dell'asportazione della LAC con osservazione biomicroscopica in seconda giornata.

Gli interventi di PRK sono stati eseguiti in anestesia topica, con ossibuprocaina collirio instillato 3 volte a partire da 15 min. prima, senza sedazione, impiegando l'Excimer laser Technolas, previa disepitelizzazione corneale meccanica.

La LAC, applicata nell'immediato post-trattamento, è stata tenuta in sito fino a riepitelizzazione completa.

Sono stati osservati i seguenti parametri clinici:

- grado, caratteristiche e tempi della riepitelizzazione corneale in biomicroscopia (misurazione dell'area di disepitelizzazione con LAF dotata di griglia millimetrata a quadranti) -tollerabilità della LAC terapeutica -iperemia congiuntivale -edema palpebrale -epifora -dolore -eventuali complicanze.

Le cornee sono inoltre state valutate con esami strumentali:

- OCT, Pachimetria e microscopia endoteliale.

Le cornee osservate appartenenti a questo gruppo hanno evidenziato un'ottima riduzione dell'estensione della disepitelizzazione già in seconda giornata, e l'andamento del "fronte" di riepitelizzazione ha mostrato nella maggioranza dei casi, 31 (68%), una progressione analoga con separazione lineare e regolare dei bordi, mentre nei restanti occhi, 15 (32%), un polimorfismo con lieve ritardo dei settori temporale, 9 (19%), centrale, 4 (8%) e un caso (2%) con ritardo dell'area centro-temporale. Foto 1

I tempi di riepitelizzazione sono apparsi rapidi e la chiusura dei bordi epiteliali completa in tutti i casi entro i 4-5 giorni.

Le LAC asportate in 4° giornata sono state in percentuale maggiore: 39 occhi (85%), in 5° giornata 7 occhi (15%) e la loro tollerabilità riferita buona.

In un caso si è reso necessario sostituire la LAC il giorno dopo per fastidio notturno e epifora, per presenza di depositi e torbidità sulla superficie. In tutti gli altri casi l'appoggio, la stabilità, l'idratazione e la trasparenza della LAC sono apparse ottime.

La tolleranza della LAC è stata valutata obiettivamente alla LAF, osservando l'eventuale presenza di edema palpebrale, iperemia congiuntivale, chemosi, iniezione pericheratica e/o edema corneale. Tali segni sono comunque apparsi di lieve entità.

Molti pazienti, 21 (84%) hanno dovuto ricorrere a antidolorifici per os in 2° e 3° giornata.

L'esame OCT del segmento anteriore ha evidenziato un decremento di spessore e una iperreflettività dello strato epiteliale e sub-epiteliale tra il preoperatorio e il post a 7-10 giorni, con variazioni pachimetriche in linea con le ablazioni.

Non sono emerse variazioni alla conta endoteliale corneale.

Nessuna complicanza rilevante è stata osservata.

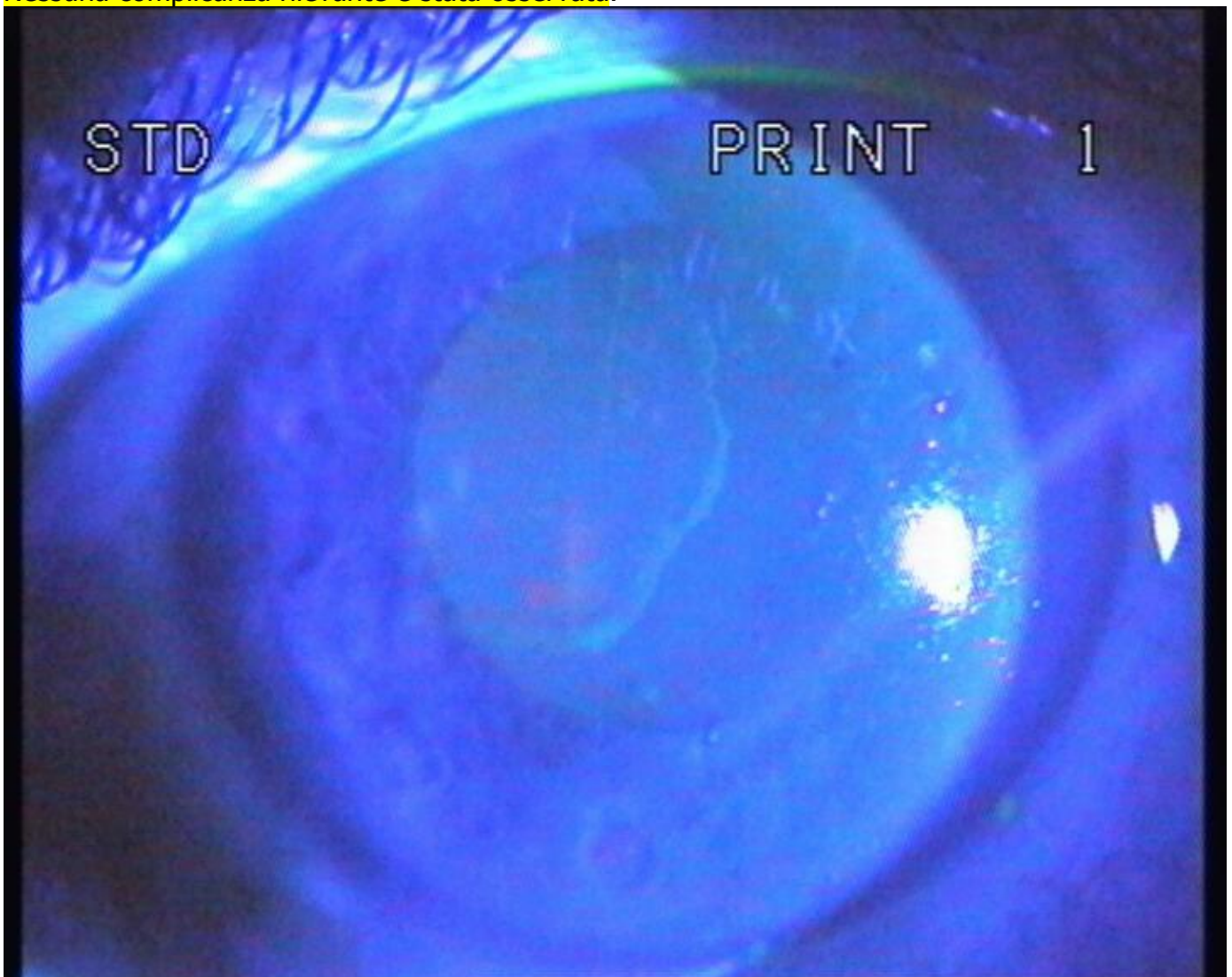


Foto 1. Cornea post-PRK.

Riepitelizzazione con separazione lineare e regolare dei bordi, applicazione di LAC terapeutica e trattamento con Ekistil.

Epiteliopatia post-intervento di cataratta.

In questo caso una paziente di 74 anni, sottoposta a intervento di facoemulsificazione per cataratta con impianto di Lentina intraoculare, presentava uno scompenso corneale con edema sub epiteliale e stromale superficiale. Giunta alla nostra osservazione a 3 mesi dall'intervento, la cornea evidenziava ancora una estesa area circolare centrale di disepitelizzazione con conseguente sintomatologia dolorosa. La terapia precedentemente prescritta comprendeva pomata antibiotica e sostituto lacrimale in gel.

Foto 2-3 Danno epiteliale da scompenso corneale post-Faco.

Prima della terapia con LAC e estratto di cellule staminali vegetali.

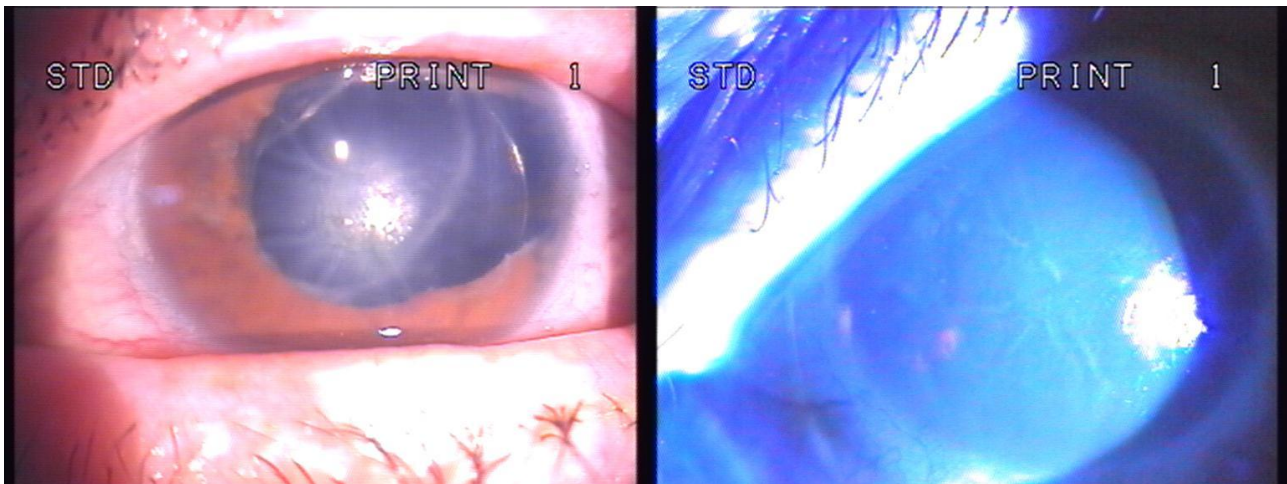
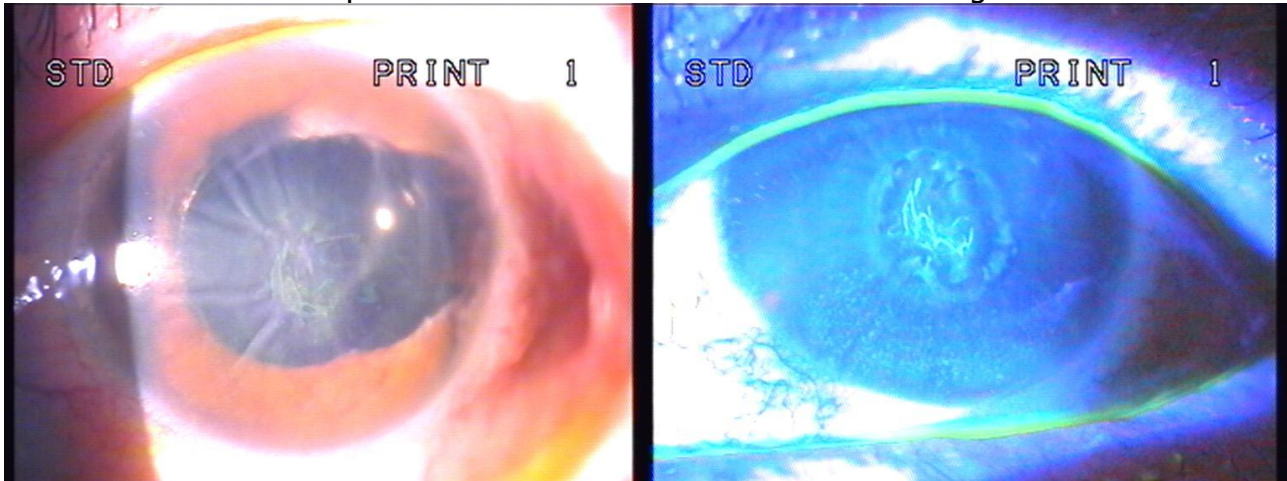


Foto 4-5. Stesso caso dopo 2 settimane di terapia con staminali vegetali e LAC.

All'esame OCT corneale si evidenziava un ispessimento dello stroma con ipodensità circoscritte.

La conta delle cellule endoteliali era comunque su valori medi, 2236 cell/mm³.

Il visus di 1-2/10 non migliorabile con lenti.

Alla paziente è stata sospesa ogni terapia precedente, applicata LAC terapeutica e somministrato collirio all'Echinacea 3-4 volte al dì.

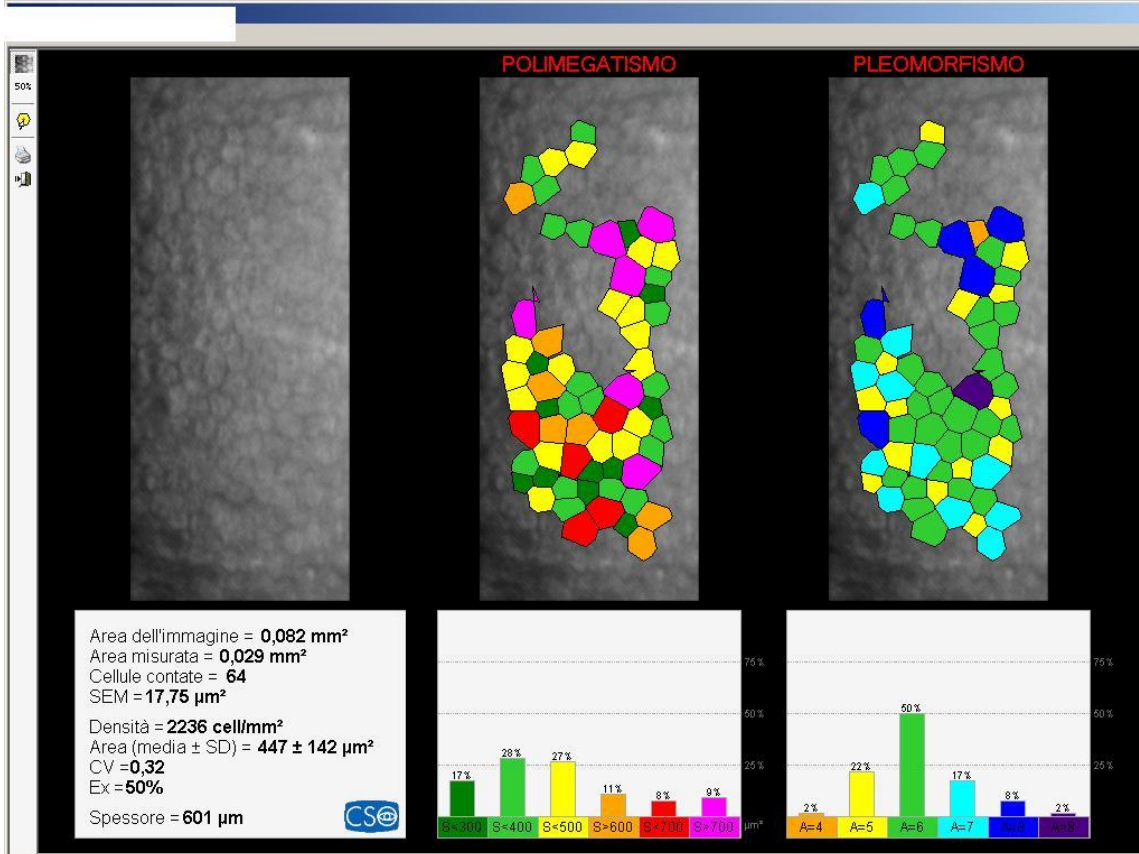
I risultati sono apparsi soddisfacenti dai primi giorni, per la scomparsa della sintomatologia dolorosa, grazie all'applicazione della LAC.

Dopo la prima settimana all'esame biomicroscopico si apprezzava un miglioramento della trasparenza stromale e, dopo asportazione della LAC, tenuta in sito 15 giorni, la riepitelizzazione era completa. Foto 4-5

All'esame OCT si è osservata una diminuzione dell'ispessimento centro-paracentrale dello stroma corneale con riduzione pachimetrica (da 601micron a 567micron) e conseguente miglioramento del visus a 5/10.

Si è registrato anche un incremento della conta endoteliale con 2625 cell/mm3.

Foto 6-7



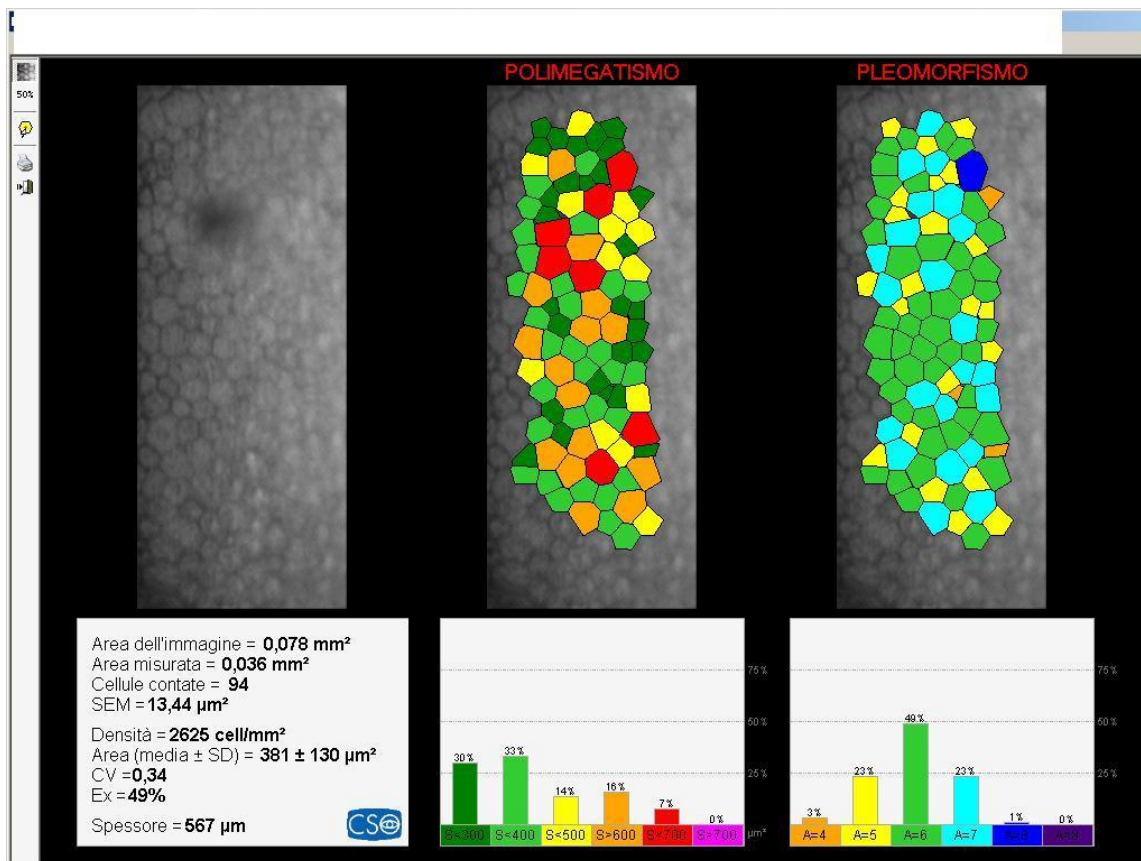


Foto 6-7 Microscopia endoteliale.

Abrasiono corneale da trauma. (1 caso)

Lesione corneale da corpo estraneo. (1 caso)

Disepitelizzazione per cheratalgia recidivante. (3 casi)

I dati di queste cornee sono sostanzialmente sovrapponibili.

La terapia con staminali vegetali e LAC ha ridotto rapidamente la cheratalgia e l'iperemia congiuntivale in poche ore.

La riepitelizzazione si è osservata prima nella cornea cui si era asportato il corpo estraneo, in terza giornata, mentre nella abrasione traumatica la LAC terapeutica è stata asportata dopo 5 giorni, a riparazione avvenuta.

Nelle cornee sottoposte a disepitelizzazione per cheratalgia recidivante, la LAC è stata mantenuta per 5-6 giorni.

La terapia con Ekistil in questi casi si è prolungata per 1 mese, per evitare l'insorgenza di cheratalgie recidivanti e la superficie corneale ha restituito la sua trasparenza e specchianza.

Non si sono registrate variazioni pachimetriche e endoteliali di rilievo. Foto 8-9-10

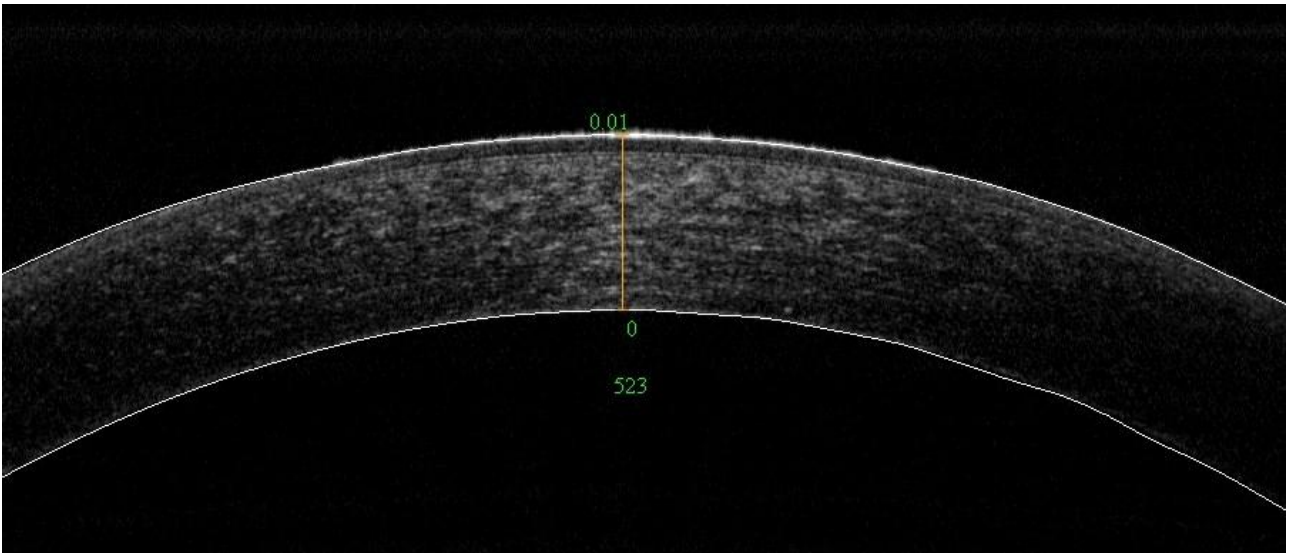
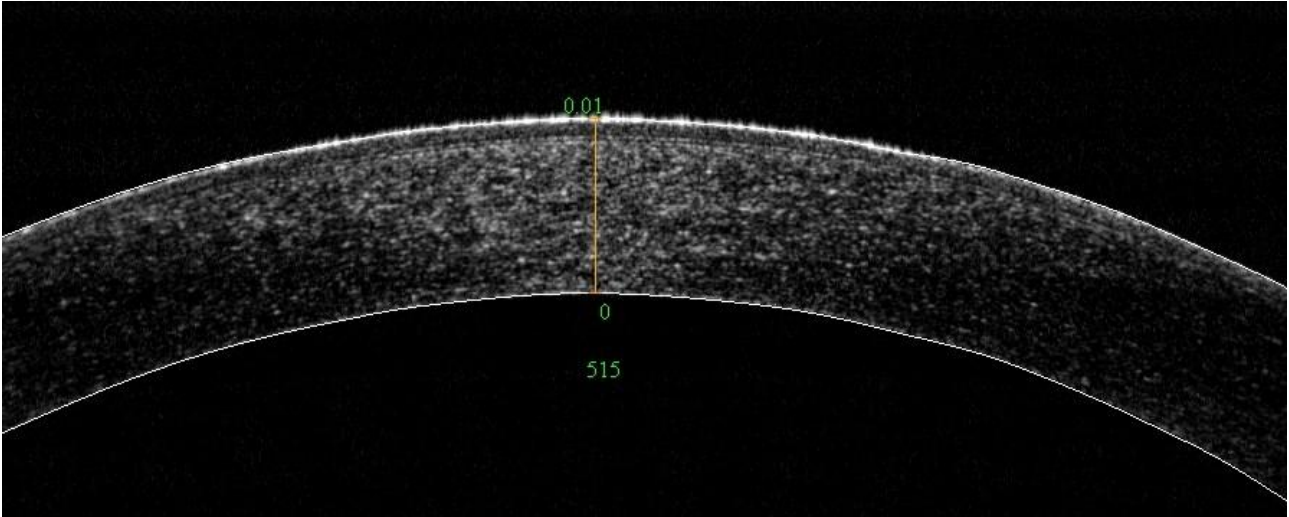


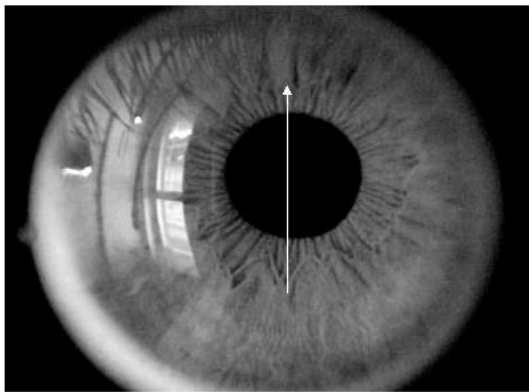
Foto 8-9 Abrasione corneale.
OCT Corneale e Pachimetria prima e dopo trattamento.



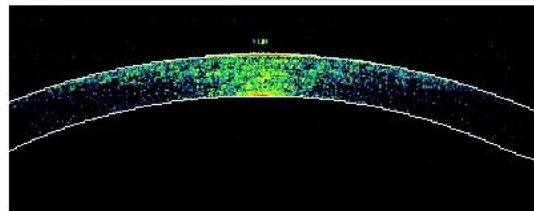
OD

Pachymetry

SSI = 29.7

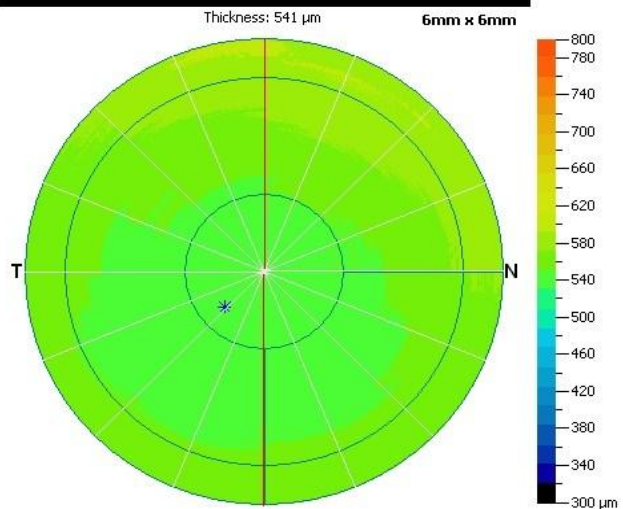
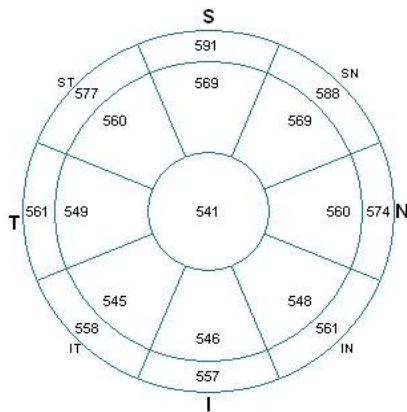


Keratoconus Analysis	2 - 5 mm	5 - 6 mm
<input type="checkbox"/> Zonal / Hemispheric Analysis		
— SN - IT	24	30
— S - I	23	34
— ST - IN	12	16
— Superior - Inferior	16	22
Min = 535 μ m, Min - Median = -13 μ m, Min - Max = -37 μ m within 5 mm diameter circle		
Minimum thickness: 535 μ m Location at (-0.495 mm, -0.442mm) indicated as *		



Show Boundary Curves

Show Lines



Diagnosis:

Foto 10. Corpo estraneo corneale paracentrale. OCT e Pachimetria dopo trattamento mostrano una cornea perfettamente trasparente e a curvatura regolare.

Conclusioni

La soluzione contenente estratti di cellule staminali vegetali di Echinacea e molecole di GPI applicata con LAC terapeutica Soleko, nei casi esaminati, ha dimostrato efficacia nel favorire la riepitelizzazione corneale e il normale ripristino dell'integrità dell'epitelio corneale sottoposto a differenti tipi di alterazione.

In particolare nell'immediato post-trattamento con Laser ad eccimeri, nella maggior parte delle cornee si è osservato un regolare fronte di riparazione senza aree residue di ritardata guarigione, in tempi del tutto sovrapponibili alle altre procedure di trattamento (colliri antibiotici, sostituti lacrimali, FANS...) con asportazione delle LAC in media in quarta giornata.

Nei casi di lesione traumatica dell'epitelio corneale, i tempi di guarigione sono apparsi altrettanto brevi nei pazienti con abrasione, corpo estraneo e post-cheratalgia recidivante. La riepitelizzazione corneale si è completata in tempi lunghi, 2 settimane, nello scempenso corneale da Facoemulsificazione. Tuttavia l'osservazione biomicroscopica della cornea ha potuto evidenziare un progressivo miglioramento obiettivo delle aree disepitelizzate che inizialmente presentavano un notevole polimorfismo. Il trattamento si è dimostrato efficace anche nella riduzione della sintomatologia dolorosa.

Nei casi esaminati non sono emersi problemi di intolleranza alle LAC.

Riferimenti bibliografici

- 1) Aimino G., Francone L., Pesando P., Rabottini C. :
"Studio clinico controllato sulla riepitelizzazione corneale e la tollerabilità della LAC terapeutica dopo Fotocheratectomia (PRK-PTK) in pazienti trattati con TSP 0,50% collirio". ATO, Aggiornam. di Terapia Oftalmologica Vol 58, 7-10, 2006.
- 2) Aimino G., Amisano R., di Carlo I., Bauchiero L. :
"Applicazione di Collagen Shield dopo Cheratotomia".
Boll. di Oculistica, anno 73, suppl. n. 6, 298-299, 1994.
- 3) Casaro S., Camellin M.:
"Lenti a contatto dopo chirurgia corneale e rifrattiva".
Contattologia Medica, Ed.SOI, 373-388, 2003.
- 4) Vinciguerra P., Albé E., Rosetta P., Pellegrini G.:
"Cheratectomia fototerapeutica e trapianto autologo di cellule staminali".
Occhio e cellule staminali, Fabiano Ed., 300-305, Relazione uff. 86° S.O.I. 2006.
- 5) Sun TT., Lavker R.M.:
"Corneal epithelial stem cells: past, present an future".
J. Investig. Derm. Symp. Proc. 9(3), 202-7, 2004.
- 6) Conti L., Sarnicola V.:
"I meccanismi di riparazione del tessuto corneale"
Occhio cellule staminali, Fabiano Ed., 77-90, Relazione uff. 86° S.O.I. 2006.
- 7) Di Iorio E., Ferrari S., Fasolo A., Bohm E., Ponzin D., Barbaro V.:
"Techniques for culture and assessment of limbal stem cell graft"
The Ocular Surface, 8 (3), 146-53, 2010.
- 8) Alberti M., Manfré M., Parpinelli M.:
"Guarigione del danno epiteliale dopo PRK, LASIK, LASEK, con LAC idrogel di silicone su 400 occhi". Ophthalm. Sci., 21-25, Nov. 2002.
- 9) Dossi R., Suppo E., Dossi F.:
"La terapia post-operatoria dopo chirurgia refrattiva"
Chirurgia refrattiva, principi e tecniche, Fabiano Ed. Relaz. Uff. S.O.I., 2000.
- 10) Dantas P.E. e coll.:
"Microbiological study of disposable soft contact lenses after PRK".
Clao J., 26 (1), 26-29, 2000.
- 11) Tuft S.J., Zabel R.W., Marshall J.:
"Corneal repair following Keratectomy". Ophthalmol. Vis. Sci. 30, 1769-1777, 1989.